



应用计算机辅助外科技术对小颌畸形伴重度OSAHS患者进行个性化精确治疗



宗春琳, 田磊, 于擘(通讯作者)

空军军医大学第三附属医院颌面创伤与正颌外科

目的

利用计算机辅助外科和3D打印技术, 对一例髁突发育障碍致小颌畸形并发重度OSAHS的患者设计个性化序列治疗方案, 为类似疾病的治疗提供新的思路、方法与治疗流程。

方法

患者下颌升支及体部均发育不足, 术前将CT数据输入mimics19.0软件, 进行虚拟截骨手术模拟和面型模拟, 确定牵张方向及预期距离; 同时利用Geomagic软件设计并进行3D打印截骨导板, 指导术中精确截骨; 由于患者双侧髁突未发育, 无法形成稳定牵张支抗, 故设计个性化颌骨牵张器将髁突与颧弓固定以利于牵张(图1), 治疗OSAHS, 改善睡眠。一期牵张完成后6个月, 行双侧关节成形术, 后期设计正畸正颌联合治疗方案, 恢复患者关节正常形态、改善张口、咬合、面型。

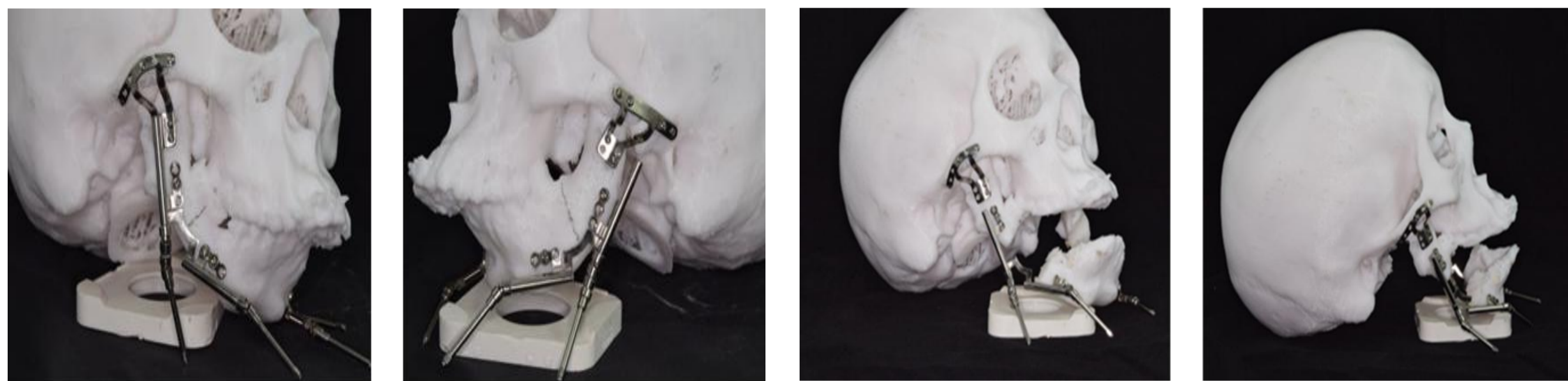


图1 术前设计

结果

患者共进行2次牵张, 牵张术后患者恢复良好, 憋气、打鼾等症状消失, AHI指数及气道改善明显(表1); 颏点前移、面型改善明显(图2)。关节成形术恢复患者关节形态, 改善张口度及咬合关系, 目前二期术后6月, 恢复良好。择期设计三期正畸正颌联合治疗方案。

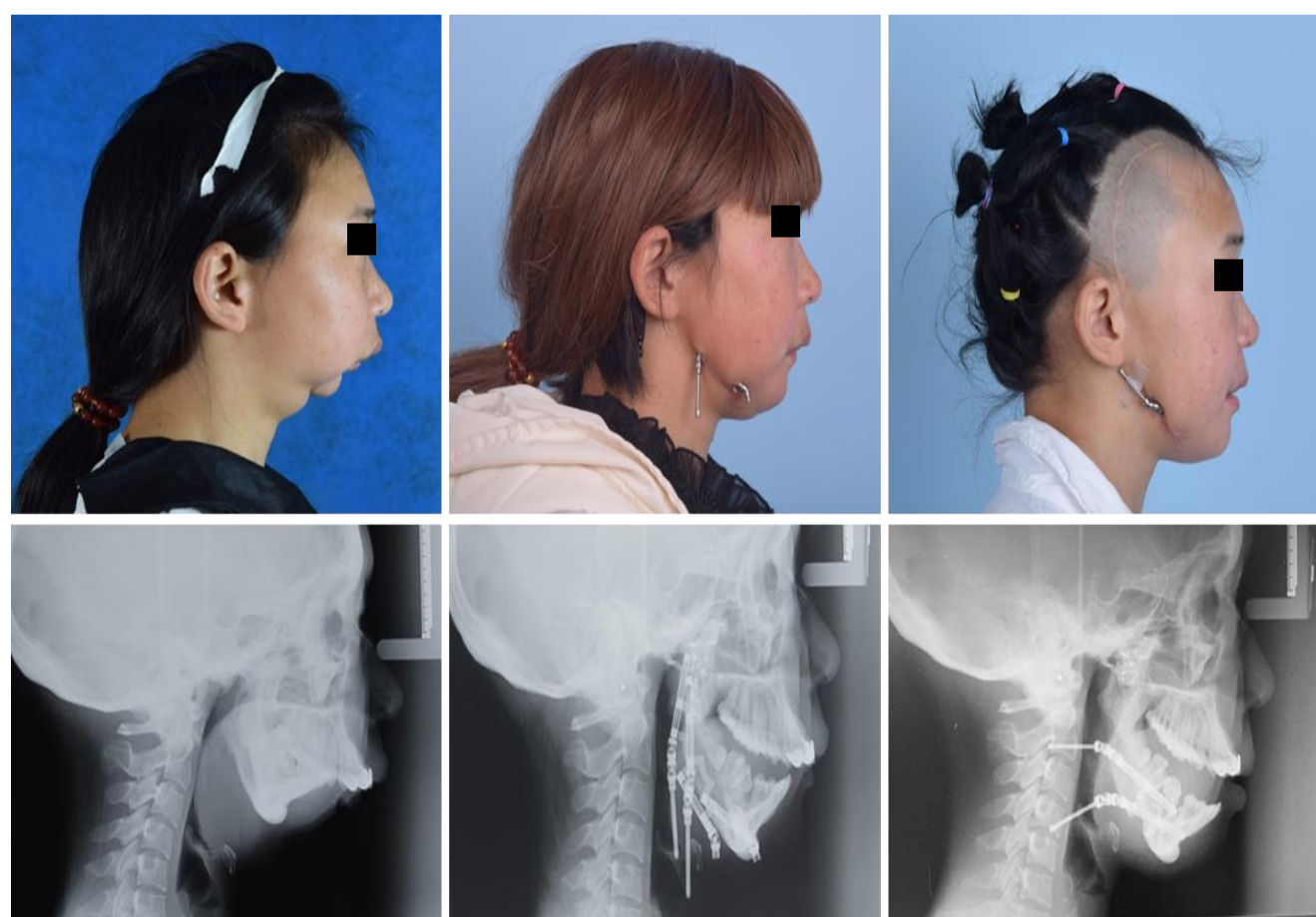


图2 术前后侧面像及侧位片

	术前	一期牵张术后	二期牵张术后
AHI (/小时)	67.4	0.6	0
最低血氧饱和度 (%)	59	89	92
上气道狭窄处直径 (舌根-咽后壁/mm)	0.7	7.5	8.8
颏部位置(mm)	-34.8	-21.9	-15

表1 术前后各项指标值

结论

在治疗颌骨畸形继发性OSAHS患者时, 综合利用计算机辅助设计及3D打印技术可制定合理序列治疗方案、提高手术操作精确度, 在疑难复杂的重度OSAHS治疗中起到关键作用。